

Одобрено
Объединенной комиссией
по качеству медицинских услуг
Министерства здравоохранения
и социального развития
Республики Казахстан
от «13» июля 2016 года
Протокол №7

КЛИНИЧЕСКИЙ ПРОТОКОЛ ДИАГНОСТИКИ И ЛЕЧЕНИЯ АНАЛЬНОЙ ИНКОНТИНЕНЦИИ

1. Содержание

| | |
|---|----|
| Соотношение кодов МКБ-10 и МКБ-9 | 2 |
| Дата разработки протокола | 2 |
| Пользователи протокола | 2 |
| Категория пациентов | 2 |
| Шкала уровня доказательности | 2 |
| Определение | 3 |
| Классификация | 3 |
| Диагностика и лечение на амбулаторном уровне | 4 |
| Показания для госпитализации | 10 |
| Диагностика и лечение на этапе скорой неотложной помощи | 10 |
| Диагностика и лечение на стационарном уровне | 10 |
| - хирургическое лечение | 30 |
| Сокращения, используемые в протоколе | 16 |
| Список разработчиков протокола | 16 |
| Конфликта интересов | 17 |
| Список рецензентов | 17 |
| Список использованной литературы | 17 |

2. Соотношение кодов МКБ-10 и МКБ-9:

| МКБ-10 | | МКБ-9 | |
|--------|--|--------|--|
| Код | Название | Код | Название |
| К 62.8 | Другие уточненные болезни заднего прохода и прямой кишки | 46.11 | Временная колостомия |
| | | 46.52 | Закрытие стомы толстой кишки |
| | | 48.79 | Другие восстановительные операции на прямой кишке |
| | | 48.792 | Заднесагитальная и переднесагитальная аноректопластика |
| | | 49.74 | Трансплантация тонкой кишки при анальном недержании |
| | | 49.92 | Введение подкожного электрического анального стимулятора |

3. Дата разработки протокола: 2016 год

4. Пользователи протокола: ВОП, терапевты, колопроктологи, хирурги.

5. Категория пациентов: взрослые.

6. Шкала уровня доказательности:

Уровни доказательности и степени рекомендаций на основании руководства Оксфордского центра доказательной медицины [1].

Таблица 1 Уровни доказательности

| Уровень | Исследования методов диагностики | Исследования методов лечения |
|---------|--|--|
| 1a | Систематический обзор гомогенных диагностических исследований 1 уровня | Систематический обзор гомогенных РКИ |
| 1b | Валидизирующее когортное исследование с качественным «золотым» стандартом | Отдельное РКИ (с узким ДИ) |
| 1c | Специфичность или чувствительность толь высоки, что положительный или отрицательный результат позволяет исключить/установить диагноз | Исследования «Все или ничего» |
| 2a | Систематический обзор гомогенных диагностических исследований > 2 уровня | Систематический обзор (гомогенных) когортных исследований |
| 2b | Разведочное когортное исследование с качественны «золотым» стандартом | Отдельное когортное исследование (включая РКИ низкого качества; т.е. с <80% пациентов, прошедших контрольное наблюдение) |
| 2c | нет | Исследование «исходов»; экологическое исследование |
| 3a | Систематический обзор гомогенных исследований уровня 3b и выше | Систематический обзор гомогенных исследований «случай-контроль» |
| 3b | Исследование с непоследовательным набором или без проведения исследования «золотого» стандарта у всех испытуемых | Отдельное исследование «случай-контроль» |

| | | |
|---|---|---|
| 4 | Исследование случай-контроль или исследование с некачественным или независимым «золотым» стандартом | Серия случаев (и когортные исследования или исследования «случай-контроль» низкого качества) |
| 5 | Мнение экспертов без тщательной критической оценки или основанное на физиологии, лабораторных исследованиях на животных или разработка «первых принципов» | Мнение экспертов без тщательной критической оценки, лабораторные исследования на животных или разработка «первых принципов» |

7. Определение:

Недостаточность анального сфинктера или анальная инконтиненция – частичное или полное нарушение произвольного удержания содержимого толстой кишки [2,3,4,5,6,7].

8. Классификация:

В клинической практике используется классификация, подразделяющая НАС по форме, этиологии и степени недержания кишечного содержимого, по клинико-функциональным и морфологическим изменениям анального сфинктера [8,3].

Классификация недостаточности анального сфинктера

I. По форме:

- 1) органическая
- 2) неорганическая (функциональная)
- 3) смешанная.

II. По локализации дефекта мышц по окружности заднепроходного канала:

- а) на передней стенке;
- б) на задней стенке;
- в) на боковой стенке;
- г) на нескольких стенках;
- д) по всей окружности.

III. По степени недержания кишечного содержимого (нарушение функции держания):

- А) 1 степень-недержание газов
- Б) 2 степень-недержание газов и жидкого кала
- В) 3 степень-недержание газов, жидкого и твердого кала.

IV. По морфологическим изменениям запирающего аппарата прямой кишки и протяженности мышечного дефекта по окружности заднепроходного канала:

- а) до $\frac{1}{4}$ окружности;
- б) $\frac{1}{4}$ окружности;
- в) до $\frac{1}{2}$ окружности;
- г) $\frac{1}{2}$ окружности;
- д) $\frac{3}{4}$ окружности;
- е) отсутствие сфинктера.

Шкала «Wexner score» или «Cleveland Clinic Continence Score questionnaire» [9,10].

В соответствии с Кливлендской клинической шкалой, пациентом самым учитывается частота эпизодов недержания газов, жидкого и плотного кала, ношения гигиенических прокладок, изменение образа жизни больного, связанного с ослаблением удерживающих функции.

Шкала оценки недержания по Wexner:

| Факторы | Частота | | | | |
|------------------------|---------|--|---|---|-------------------------------------|
| | Никогда | Редко (меньше 1 раза в месяц) | Иногда (меньше 1 раза в неделю, но больше 1 раза в месяц) | Обычно (меньше 1 раза в день, но больше 1 раза в неделю) | Всегда (больше 1 раза в день) |
| Твердый стул | 0 | 1 | 2 | 3 | 4 |
| Жидкий стул | 0 | 1 | 2 | 3 | 4 |
| Газы | 0 | 1 | 2 | 3 | 4 |
| Ношение прокладок | 0 | 1 | 2 | 3 | 4 |
| Изменение образа жизни | 0 | 1 | 2 | 3 | 4 |

По суммарной шкале уровень держания кала оценивается в диапазоне от «0» - полное держание кала, до «20» - полное недержание кала [11,12].

9. ДИАГНОСТИКА И ЛЕЧЕНИЕ НА АМБУЛАТОРНОМ УРОВНЕ:

Диагностика НАС основана на жалобах больного, степени их выраженности, длительности болезни, анализе результатов клинического и объективного обследования пациентов (УД 3б, СР С) [13,14,8,3,15,16,17].

1) Диагностические критерии

Жалобы и анамнез:

Выявляются этиологические факторы возникновения заболевания: врожденные заболевания, желудочно-кишечные или неврологические расстройства, акушерский анамнез, историю предыдущих аноректальных или промежностных оперативных вмешательств, а так же травм промежности и прямой кишки (УД 3б, СР С) [3,8,15,16,18].

При опросе необходимо выяснить, наблюдается ли у пациента недержание жидкого, твердого кала, газов или все три симптома [19].

Физикальное обследование:

При осмотре больного оценивают неврологический статус, выполняют тщательное обследование живота и ректопромежностной области. Осмотр проводят на гинекологическом кресле в положении на спине с разведенными и согнутыми в коленных и тазобедренных суставах ногами. На промежности и в области ануса визуально выявляют аномалии развития, признаки перенесенных оперативных вмешательств, рубцовых деформаций промежности и заднего прохода, оценивают состояние кожных покровов перианальной области, крестцово-копчиковой области и ягодиц. Определяют, сомкнут ли анус или зияет, его положение на промежности. Пальпация перианальной области помогает обнаружить наличие рубцового процесса, выявить состояние подкожной порции

наружного сфинктера. Пациента просят потужиться для исключения выпадения прямой кишки [20].

Оценка анального рефлекса: используется для изучения сократительной способности мышц сфинктера. Нормальный рефлекс – при штриховом раздражении перианальной кожи происходит полноценное сокращение наружного сфинктера; повышенный – когда одновременно со сфинктером происходит сокращение мышц промежности; ослабленный – реакция наружного сфинктера малозаметна (УД 5, СР D), [3,8,13,21,9].

Пальцевое исследование прямой кишки: оценивают тонус анального сфинктера в покое и при произвольном сокращении, распознают недостаточность какой-либо порции сфинктера, определяют наличие рубцов, их протяженность и выраженность рубцового процесса, наличие зияния анального отверстия после извлечения пальца. Оценивают длину анального канала, сохранение верхнего края прямокишечно-анального (аноректального) угла, величину просвета анального канала и дистального участка прямой кишки, состояние внутренней поверхности стенок малого таза, мышц –подъемников ануса, прилегающих тканей [22,23].

Лабораторные исследования: нет.

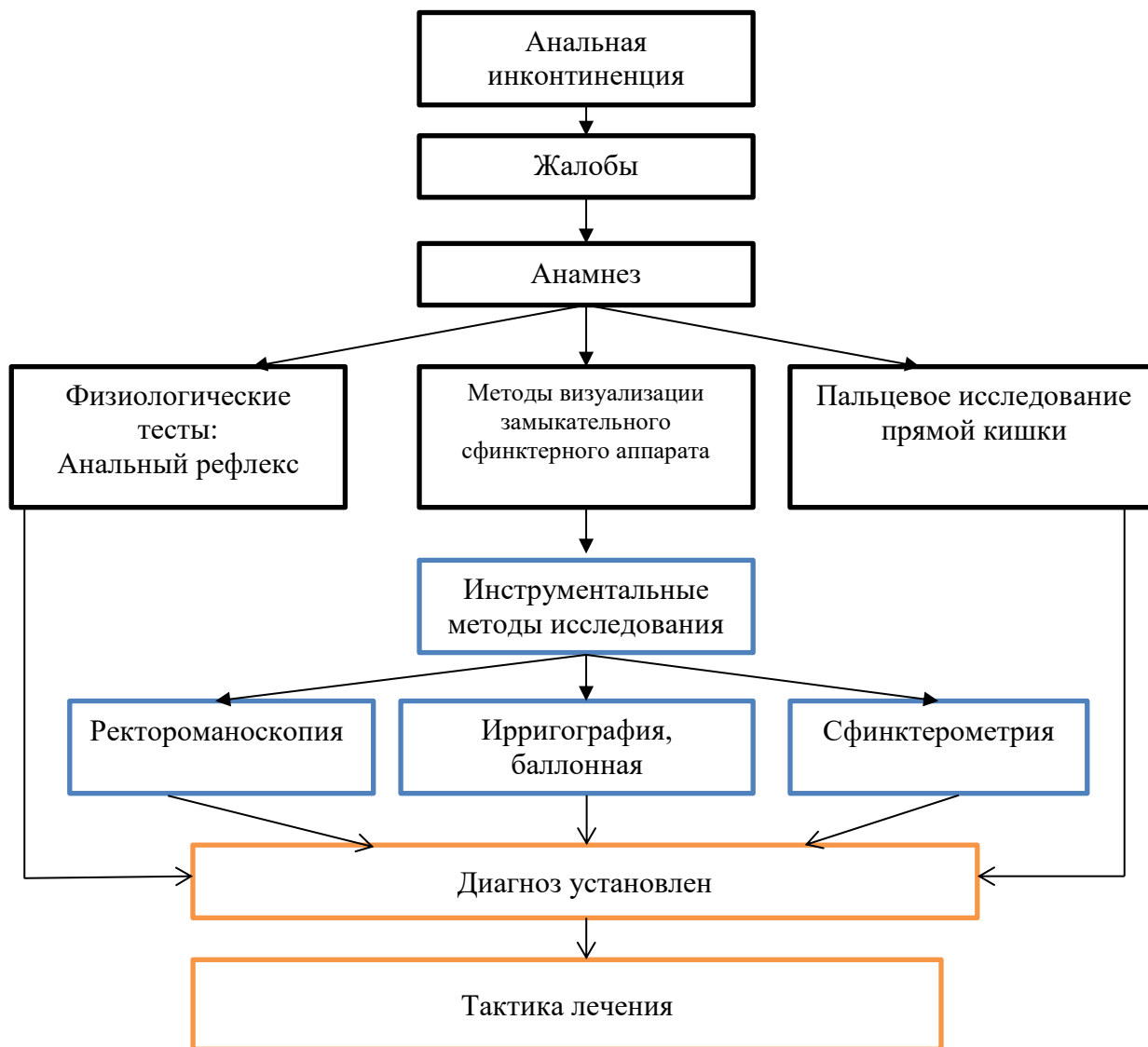
Инструментальные исследования:

- **ректороманоскопия** - осматривают слизистую оболочку прямой и дистальный отдел сигмовидной кишки. Оценивают характер сосудистого рисунка, наличие воспалительных изменений в дистальном отделе толстой кишки (УД 5, СР D) [8,13,21,14,15].

- **ирригография с двойным контрастированием** - оценивают состояние толстой кишки, рельеф слизистой оболочки, наличие суженных и расширенных участков, каловых масс, аномальное расположение отделов толстой кишки, нарушение ее моторно-эвакуаторной функции. Оценивают величину прямокишечно-анального угла. Величина прямокишечно-анального угла, то есть отношение осей анального канала и прямой кишки, в норме составляет 82-85° [19]. Увеличение его следует принимать во внимание во время выполнения оперативного вмешательства для создания необходимого физиологического изгиба прямой кишки [105].

- **баллонная проктография с измерением аноректального угла** - оценка состояния пуборектальной мышцы.

2) **Диагностический алгоритм:**



Дифференциальный диагноз и обоснование дополнительных исследований:

| Диагноз | Обоснование для дифференциальной диагностики | Обследования | Критерии исключения диагноза |
|------------------------|--|---|---|
| Анальная инконтиненция | Частичное или полное нарушение произвольного удержания содержимого толстой кишки | Пальцевое исследование прямой кишки, аноскопия, ректороманоскопия, фиброколоноскопия, ирригография, баллонная проктография, сфинктерометрия, электромиография наружного сфинктера и мышц тазового дна, эндоректальное ультразвуковое исследование | Снижение объема фекальных масс, вызывающих позывы к акту дефекации, уменьшение сокращения анального сфинктера, снижение давления в анальном канале, уменьшение объема содержимого прямой кишки, которое способен удержать пациент |
| Хронический геморрой | Постоянное растяжение анального сфинктера, возникающее при | Пальцевое исследование прямой кишки, с помощью которого определяют наличие и протяженность рубцового процесса, | Наличие геморроидальных узлов, алый цвет крови, выделяющейся каплями, брызгами или пульсирующей стружкой |

| | | | |
|--------------------------|---|---|---|
| | выпадении геморроидальных узлов и длительном выпадении прямой кишки, ведет к снижению сократительной способности запирающего аппарата прямой кишки. | распространение его в пределах стенки анального канала, эластичность и протяженность сфинктера, сохранность и состояние мышц тазового дна. Определяют также анатомические соотношения мышечных и костных структур тазового кольца. Врач отмечает тонус сфинктера заднего прохода, характер его сокращения, наличие зияния после извлечения пальца | |
| Проктит, проктосигмоидит | Атония сфинктера заднего прохода | Пальцевое исследование прямой кишки, аноскопия, ректороманоскопия, фиброколоноскопия, биопсия слизистой оболочки, бактериологическое исследование мазка | Слизистая оболочка прямой кишки отечна, гиперемирована, покрыта кровянистой слизью. Видны эрозии, геморрагии, язвы. Могут быть гипертрофированные сосочки в заднепроходном канале в виде полиповидных образований. |
| Папиллит | Атония сфинктера заднего прохода | Пальцевое исследование прямой кишки, аноскопия, ректороманоскопия | Чувство инородного тела в заднем проходе, спазм сфинктера переходящий к снижению тонуса сфинктера. Наличие воспаленных гипертрофированных анальных сосочков, ограничивающих дистальные углубления морганиевых крипт |

3) Тактика лечения:

Консервативное лечение направлено на усиление сократительной способности анального сфинктера, поддержание и улучшение деятельности нервно-рефлекторного аппарата, обеспечивающего нормальную функциональную активность запирающего аппарата прямой кишки.

Терапия состоит из специальной диеты, приема антидиарейных препаратов, лечение по принципу биологической обратной связи, анальной электростимуляции, комплекса ЛФК.

Консервативное лечение применяется у больных с 1 степенью НАС, реже при 2 степени, наличии линейного дефекта сфинктера, не превышающего $\frac{1}{4}$ окружности, при отсутствии деформации заднего прохода (УД 5, СР D) [8,3, 6,13,14].

Немедикаментозное лечение:

Диета: Увеличенное потребление клетчатки.

Цель: достижение нормальной консистенции стула, уменьшение риска появления жидкого стула, уменьшение частоты дефекаций. По данным литературы, нормализующее влияние на консистенцию стула оказывает диета, богатая клетчаткой, продукты, содержащие подорожник и пищевые волокна (УД 3а, СР С) [8,25]. Рекомендуемая доза пищевых волокон составляет 25-30 г в день. Употребление любых продуктов, способных вызвать диарею, противопоказано [26].

Медикаментозное лечение:

Основные лекарственные средства: Антидиарейные вещества: Лоперамид способствует замедлению моторики кишечника и увеличению поглощения жидкости. Дозировка лоперамида составляет от 2 до 4 мг с последующим титрованием доз в общей совокупности до 24 мг в течение 24 ч в разделенных дозах (УД 3а, СР С) [31,32,33].

| №п /п | название МНН | доза | Количество (амп, фл и т.д.) | способ введения | продолжительность лечения | примечание | УД |
|-------------------------------|--------------|------|-----------------------------|-----------------|---------------------------|--|----|
| Антидиарейные вещества | | | | | | | |
| 1. | лоперамид | 2 мг | 2 | внутри | 1-2 дня | снижает тонус и моторику кишечника, повышает тонус анального сфинктера | С |

Дополнительные лекарственные средства:

| №п /п | название МНН | доза | Количество (амп, фл и т.д.) | способ введения | продолжительность лечения | примечание | УД |
|--|--------------|--------------|-----------------------------|-----------------|--|--|----|
| Ненаркотические анальгетики по показаниям | | | | | | | |
| 1 | кетопрофен | 200мг | 10 | в/м, в/в | в/м или в/в в течение не более 5 дней. | дозу подбирают индивидуально | А |
| Антисептики по показаниям | | | | | | | |
| 2 | хлоргексидин | 0,05 % | флакон | наружно | по мере необходимости | для обработки кожных покровов и дренажных систем | А |
| 3 | этанол, | раствор 70%; | флакон | наружно | | для обработки кожных покровов | А |

Алгоритм действий при неотложных ситуациях: нет.

Другие виды лечения:

- очистительные клизмы:

Используются при лечении пациентов с эпизодами многомоментной дефекации, у пациентов с повреждениями спинного мозга и тяжелым запором, приводящими к проблемам с удержанием стула в результате постоянного перенаполнения кишечным содержимым прямой кишки (УД 1а, СР А) [27,28,29,30];

- биологическая обратная связь (смотрите Приложение 1, настоящего КП):

Координационный метод БОС - направлен на выработку условного ректо-анального рефлекса;

Электростимуляция анального сфинктера и мышц промежности: (УД 4, СР С), [47,48,];

• **Комплекс лечебной физкультуры:**

лечебно-физкультурный комплекс проводится для укрепления сфинктера, увеличения силы, скорости сокращений и работоспособности мышц тазового дна. Комплекс лечебной физкультуры при НАС разработан и предложен ГНЦ колопроктологии (УД 5, СР D) [8,21,49];

Показания. Функциональная и органическая формы недостаточности анального сфинктера, компонент комплексной реабилитации пациентов после пластических операций по поводу недостаточности анального сфинктера. Курс занимает 13-15 дней и может проводиться в комплексе с электростимуляцией и медикаментозным лечением (УД 3b, СР С) [8,21,48];

• **Герметизирующий анальный тампон:** применение герметизирующего анального тампона основано на механической герметизации заднего прохода специальным мягким тампоном, вводимым в анальный канал. Тампон имеет два размера - большой (L) и маленький (S). Средняя длительность использования одного тампона составляет 12 ч (УД 1a, СР А) [50];

Показания: Недостаточность анального сфинктера 2-3-й степени. Анальный тампон применяется как временная мера или как вариант постоянного лечения при невозможности хирургической коррекции анальной инконтиненции.

Противопоказаниями: к использованию служат выраженная диарея, кишечные инфекции и воспалительные заболевания толстой кишки и анального канала. У ряда пациентов использование анального тампона вызывает дискомфорт, что является препятствием к его применению. При тяжелой степени недостаточности анального сфинктера использование анального тампона позволяет снизить частоту развития мацерации и воспалительных изменений кожи перианальной области (УД 1a, СР А) [8,50].

4) Показания для консультации специалистов:

- Консультация проктолога – определение выбора и тактики лечение;
- Консультация гастроэнтеролога, эндокринолога, невропатолога, акушер-гинеколога и других узких специалистов – по показаниям.

5) Профилактические мероприятия:

• улучшение качества акушерских пособий, сокращение послеродовых осложнений. При возникающих акушерских осложнениях показано правильное и своевременное их лечение (ушивание разрывов) и адекватное послеродовое и послеоперационное ведение (УД 3a, СР В) [51].

• улучшение качества хирургической помощи больным с заболеваниями анального канала и дистальной части прямой кишки (правильный выбор оперативного лечения; правильная техника выполнения операций (УД 5, СР D) [3,8,13,21].

• улучшение качества периоперационного ведения пациентов (УД 5, СР D) [21].

6) Мониторинг состояния пациента: наблюдение по месту жительства.

7) Индикаторы эффективности лечения:

При консервативных методах лечения НАС:

- вырабатываются регуляторные условно-рефлекторные механизмы акта дефекации;
- улучшается нервно-мышечная проводимость сфинктера;
- повышается тонус сфинктерного аппарата прямой кишки.

10. ПОКАЗАНИЯ ДЛЯ ГОСПИТАЛИЗАЦИИ С УКАЗАНИЕМ ТИПА ГОСПИТАЛИЗАЦИИ:

10.1 Показания для плановой госпитализации: Плановое оперативное лечение в условиях круглосуточного стационара.

10.2 Показания для экстренной госпитализации: нет.

11. ДИАГНОСТИКА И ЛЕЧЕНИЕ НА ЭТАПЕ СКОРОЙ НЕОТЛОЖНОЙ ПОМОЩИ: Нет

12. ДИАГНОСТИКА И ЛЕЧЕНИЕ НА СТАЦИОНАРНОМ УРОВНЕ:

1) Диагностические критерии на стационарном уровне:

Жалобы и анамнез, физикальное обследование: смотрите пункт 9, подпункт 1.

Лабораторные исследования: нет.

инструментальные исследования: смотрите пункт 9, подпункт 1, дополнительно проводятся:

- сфинктеротонометрия – смотрите Приложение 2, настоящего КП - метод позволяющий оценить степени недостаточности анального сфинктера [52,53,54]. С этой целью используют сфинктеротонометр. Устройство состоит из двух частей. Первая часть имеет форму оливы, сделанную из нержавеющей медицинской стали, размеры 40,0x20,0 мм. С одного конца в оливу вставлен металлический стержень длиной 10,0 см, свободный конец которого загнут в виде крючка.

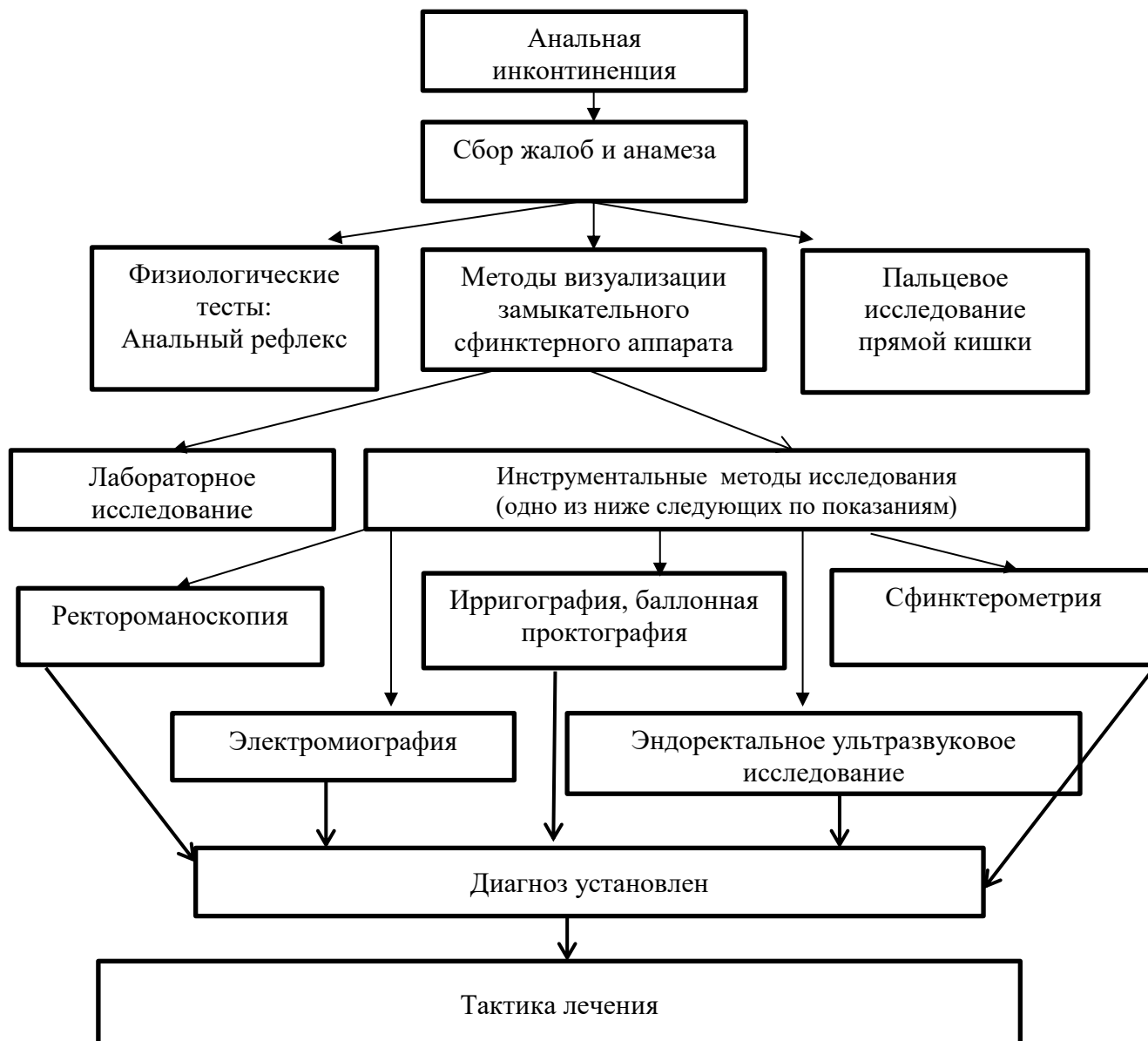
- ЭМГ наружного сфинктера и мышц тазового дна: смотрите Приложение 2, настоящего КП - метод позволяющий оценить жизнеспособность и функциональную активность мышечных волокон и определить состояние периферических нервных путей иннервирующих мышцы запирающего аппарата прямой кишки (ЗАПК). Результат исследования играет важную роль в прогнозировании эффекта от пластических операций (УД 3b, CP C) [8,14,16].

- эндоректальное ультразвуковое исследование: смотрите Приложение 2, настоящего КП.

Позволяет выявить локальные структурные изменения в мышечных структурах ЗАПК, наличие и протяженность его дефектов, состояние мышц тазового дна (УД 2b, CP B) [8,14,56,57,16,58,59,51,60,61].

Эффективность трансанального ультразвукового исследования в определении дефектов внутреннего и наружного сфинктера приближается к 100% (УД 2b, CP B) [3,8,57,16,62].

2) Диагностический алгоритм:



3) Перечень основных диагностических мероприятий:

Инструментальные методы:

- ретроманоскопия;
- сфинктеротометрия;
- электромиография;
- эндоанальное ультразвуковое исследование.

4) Перечень дополнительных диагностических мероприятий - по показаниям:

Лабораторные методы: проводятся с целью подготовки на операцию – по показаниям.

Инструментальные методы:

- ирригоскопия, баллонная проктография;
- ЭКГ.

5) Тактика лечения: Пациенты госпитализируются в стационар на плановое оперативное лечение. При необходимости проводится минимальная предоперационная подготовка. В послеоперационном периоде основное внимание уделяется профилактике осложнений со стороны послеоперационной раны с применением антибактериальной терапии.

Хирургическое вмешательство, с указанием показаний для оперативного вмешательства, согласно приложения 3 к настоящему КП:

Вид оперативного вмешательства зависит от величины и локализации дефекта сфинктера, распространенности рубцового процесса. Современная тактика хирургического лечения направлена на восстановление сфинктера заднего прохода местными тканями при невозможности их использования близлежащими мышцами. В зависимости от степени поражения запирающего аппарата прямой кишки, величины дефекта анального сфинктера применяются следующие операции: сфинктеропластика, сфинктеролеваторопластика, сфинктероглютеопластика, глютеопластика, грацилопластика (УД 2 b, CP B) [3,8,13,21,63].

Показаниями к хирургическому лечению пациентов с недостаточностью анального сфинктера служат невозможность радикального излечения пациентов с НАС консервативными методами, НАС II и III степени, с дефектом сфинктера размером 1/4 окружности и более, при наличии рубцовой деформации стенок анального канала, нарушении анатомических взаимоотношений мышц запирающего аппарата.

Противопоказанием к хирургической коррекции является поражение отделов центральной и периферической нервной системы, участвующих в иннервации органов малого таза и мышечных структур промежности (УД 5, CP D) [21].

- Сфинктеропластика;
- Сфинктеролеваторопластика;
- Сфинктероглютеопластика;
- Глютеопластика;
- Грацилопластика;
- Искусственный сфинктер;
- Инъекционный метод (УД 5, CP-D) [8];
- Наложение колостомы (УД 1, CP-D).

Немедикаментозное лечение:

Режим:

- в первые 7 суток после операции – строгий постельный режим;
- на 8-е сутки после операции – режим II;
- далее – при благоприятном течении послеоперационного периода – свободный режим.

Диета:

- в первые сутки после операции – голод;
- далее – при гладком течении послеоперационного периода – стол №15.

Медикаментозное лечение:

Основные лекарственные средства:

| №п /п | название МНН | доза | Количество (амп, фла и т.д.) | способ введения | продолжительность лечения | примечание | УД |
|---|---------------------|---------|------------------------------|-----------------|---------------------------|---------------------------------------|----|
| Наркотические анальгетики (1-2 сутки после операции) | | | | | | | |
| 1 | морфина гидрохлорид | 1%-1 мл | 6 | в/м | 1-2 дня | для обезболивания в послеоперационном | А |

| | | | | | | | |
|---|-------------------------------------|---|----|-----------|--|---|---|
| | <i>или</i> | | | | | периоде | |
| 2. | тримеперидин | раствор для инъекций 2% - 1 мл | 6 | в/м | 1-2 дня | | А |
| Опиоидный анальгетик по показаниям | | | | | | | |
| 3. | трамадол | 100 мг - 2 мл | 10 | в/м | в течение 2-3 дней | Анальгетик смешанного типа действия - в послеоперационном периоде | А |
| Ненаркотические анальгетики (1-3 сутки после операции) | | | | | | | |
| 4. | кетопрофен | 200мг | 10 | в/м, в/в, | в/м или в/в в течение не более 5 дней. | Дозу подбирают индивидуально | А |
| Антибактериальная терапия по показаниям | | | | | | | |
| 5 | цефазолин натрия соль <i>или</i> | 1-2 мг каждые 8 часов | 15 | в/м | 7 дней | цефалоспориновый антибиотик II поколения | В |
| 6 | цефтазидим <i>или</i> | 1-2 мг каждые 8 часов | 15 | в/м, в/в | 7 дней и более | цефалоспориновый антибиотик III поколения | А |
| 7 | цефтриаксон <i>или</i> | ср. суточная доза составляет 1-2 г. 1 раз в сутки или 0,5-1 г каждые 12 ч. | 15 | в/м, в/в | 7 дней и более | цефалоспориновый антибиотик III поколения | А |
| 8 | метронидазол | разовая доза составляет 500 мг, скорость в/в непрерывного (струйного) или капельного введения — 5 мл/мин. | 15 | в/в | 5 дн | | В |
| Альтернативный режим по показаниям | | | | | | | |
| 9 | цефепим <i>или</i> | 0,5-1 г (при тяжелых инфекциях до 2 гр) | 7 | в/м, в/в | 7 дней и более | цефалоспоринов IV поколения | А |
| 10 | ципрофлоксацин <i>или</i> | 250мг-500мг | 15 | в/в, в/м | | фторхинолон II поколения | А |
| 11 | левофлоксацин <i>или</i> | в/в: капельно медленно 250 мг каждые 24 ч | 7 | в/в | | фторхинолон | А |

| | | | | | | | |
|---|---------------------------------------|--|---|---------------------|--|--|---|
| 12 | меропенем <i>или</i> | 1-2 г каждые 8 часов | 7 | в/в | 7 дней и более | из группы карбапенемов | А |
| 13 | имипенем | 0,5-1,0 г каждые 6-8 ч (но не более 4,0 г/сут) | 7 | в/в | | из группы карбапенемов | А |
| Противомикробное по показаниям | | | | | | | |
| 14 | флуконазол | 150 мг | 3 | | однокра тно | противогрибковые средства | А |
| Спазмолитик миотропного действия по показаниям | | | | | | | |
| 16 | дротаверин | 0,04-0,08 внутри п/к 2- 4 мл | 15 | | по показан иям | спазмолитик | С |
| Растворы для инфузий по показаниям | | | | | | | |
| 19 | натрия хлорид <i>или</i> | 0,9% - 400мл | 10 | в/в капель но | в зависим ости от показан ия | | А |
| 20 | декстроза <i>или</i> | 5%, - 400 мл, | 10 | в/в капель но | | | В |
| 21 | декстроза моногидрат <i>или</i> | 10% -200 МЛ | 7 | в/в капель но | | | С |
| Антисептики | | | | | | | |
| 26 | хлоргексидин <i>или</i> | 0,0005 | для обработк и операцио нного поля, рук хирурга | наруж но | По мере необход имости | для обработки кожных покровов и дренажных систем | В |
| 27 | этанол | раствор 70%; | для обработк и операцио нного поля, рук хирурга | наруж но | | для обработки кожных покровов | А |

Дополнительные лекарственные средства:

| №п /п | название МНН | доза | Количес тво (амп, фла и т.д.) | способ введени я | продолж ительнос ть лечения | примечание | УД |
|------------------------------------|--------------|------|--|------------------------|--------------------------------------|--|----|
| Антидиарейные по показаниям | | | | | | | |
| 1 | лоперамид | 4 мг | 2 | оральн о | 1-2 дня | Снижает тонус и моторику кишечника, | С |

| | | | | | | | |
|--|--|--|--|--|--|---------------------------------|-------|
| | | | | | | повышает анального сфинктера | тонус |
|--|--|--|--|--|--|---------------------------------|-------|

7) Показания для консультации специалистов:

- консультация проктолога - определение выбора и тактики лечения;
- консультация анестезиолога - для определения вида анестезии, согласование тактики ведения предоперационного периода;
- консультация других узких специалистов – по показаниям.

8) Показания для перевода в отделение интенсивной терапии и реанимации: соматические осложнения на фоне проведения анестезиологического пособия

8) Индикаторы эффективности лечения:

При оперативных методах лечения эффективность методов основана на увеличении времени удерживания, снижения интенсивности каломазания, вплоть до полного исчезновения

10) Дальнейшее ведение:

Послеоперационный период складывается из двух этапов.
- Первый этап - 10-15 дней после операции, направлен на профилактику воспалительных явлений в операционной ране, лечение воспалительных осложнений. Следует применять раннее комплексное лечение недостаточности анального сфинктера и обучение пациента лечебной физкультуре во время нахождения в стационаре (УД 5, СР D).

- Второй этап - с 15-17-го дня после операции. Проводятся лечебно-физкультурный комплекс, электростимуляция сфинктера, БОС-терапия ЗАПК в течение 10-12 дней.

Адьювантная БОС-терапия после операции улучшает качество жизни оперированных пациентов (УД 3а, СР В) [25].

Данный комплекс лечения показан больным с отсутствием или нарушением ректоанального рефлекса, пациентам с периодическими симптомами недержания кала, сохраняющимися после оперативного лечения (УД 3а, СР В) [99,100,101,102,103,104].

Лечебно-физкультурный комплекс назначают через 3-4 недели после операции. Общая дозированная нагрузка не должна вызывать чувства болезненности и утомляемости.

Повторное обследование и проведение профилактических курсов лечения проводят 1 раз в год на протяжении 3 лет с момента операции. При нестабильном эффекте комплекс консервативных мероприятий повторяют каждые 6 месяцев на протяжении 4-5 лет. Как правило, к 3-4-му курсу лечения отмечается стабилизация эффекта лечения. Показано наблюдение за больными, перенесшими сфинктеропластику в течение года, сфинктеролеваторопластику - 2-3 лет, создание запирающего аппарата прямой кишки из мышц бедра и ягодичной области - 5 лет (УД 5, СР D) [3,8].

Закрытие стомы проводят через 3-4 месяца после выполнения операции по коррекции недостаточности запирающего аппарата прямой кишки [2].

13. МЕДИЦИНСКАЯ РЕАБИЛИТАЦИЯ: нет.

14. ПАЛЛИАТИВНАЯ ПОМОЩЬ: нет

15. Сокращения, используемые в протоколе:

| | |
|------|--|
| АЛТ | аланинаминотрансфераза |
| АСТ | аспартатаминотрансфераза |
| АЧТВ | частичное активированное тромбопластиновое время |
| БОС | биологическая обратная связь |
| ГНЦК | государственный научный центр колопроктологии |
| ДИ | доверительный интервал |
| ЗАПК | запирательный аппарат прямой кишки |
| ЛФК | лечебно физкультурный комплекс |
| МКБ | международная классификация болезней |
| МНО | международное нормализованное отношение |
| НАС | недостаточность анального сфинктера |
| ОАК | общий анализ крови |
| ОАМ | общий анализ мочи |
| РКИ | рандомизированные клинические исследования |
| СР | степень рекомендации |
| УД | уровень доказательства |
| УЗ | ультразвук |
| ЭМГ | электромиография |

16. Список разработчиков протокола с указанием квалификационных данных:

1) Нурбеков Айдын Аманбекович – д.м.н., профессор кафедры хирургических болезней №2 и патологической анатомии, КГМУ. Заведующий отделением колопроктологии КГП ОКБ УЗКО г. Караганда.

2) Абдуллаев Марат Шадыбаевич – д.м.н., профессор АГИУВ. Главный внештатный колопроктолог МЗСР РК, директор ГКП на ПХВ ЦГКБ г. Алматы.

3) Калиева Динар Кенесхановна – доктор Ph, магистр медицинских наук, ассистент кафедры хирургических болезней №2 и патологической анатомии, КГМУ.

4) Каленбаев Марат Алибекович – к.м.н., заведующий отделением колопроктологии и ОХИ ГКП на ПХВ ЦГКБ г. Алматы

5) Жанасова Марал Маратовна – к.м.н., доцент кафедры хирургических болезней №1, КГМУ.

6) Калиева Мира Маратовна – к.м.н., заведующая кафедрой клинической фармакологии и фармакотерапии, Казахский Национальный медицинский университет им. С.Д. Асфендиярова.

17. Указание на отсутствие конфликта интересов: нет.

18. Список рецензентов:

1) Цхай Борис Валентинович – д.м.н., заместитель директора по хирургии КГП ОКБ УЗКО, г. Караганда.

19. Пересмотр протокола: через 3 года после его опубликования и с даты его вступления в действие или при наличии новых методов с уровнем доказательности.

20. Список использованной литературы

- 1) Guyatt G, Guterman D, Baumann MH, et al. Grading strength of recommendations and quality of evidence in clinical guidelines: report from an American College of Chest Physicians Task Force. *Chest.* – 2006. –129. –Р.174–181.
- 2) Кондратенко П.Г., Губергриц Н.Б., Эллин Ф.Э., Смирнов Н.Л. Клиническая колопроктология: Руководство для врачей. – Х.: Факт, 2006. –385с.
- 3) Шельгин Ю.А., Благодарный Л.А. Справочник по колопроктологии. М.: Литера, 2012. –596с.
- 4) Rao S.S. American College of Gastroenterology Practice Parameters Committee. Diagnosis and management of fecal incontinence. *Am J Gastroenterol.* – 2004. – 99. – P. 1585-1604.
- 5) Tjandra JJ., Dykes SL., Kumar RR., et al. Standards Practice Task Force of The American Society of Colon and Rectal Surgeons. Practice parameters for the treatment of fecal incontinence. *Dis. Colon Rectum.* – 2007. – 50. – P. 1497-1507.
- 6) Wald A. Clinical practice. Fecal incontinence in adults. *N Engl J Med.* –2007. – 356. – P.1648-1655.
- 7) Ian M. Paquette, Madhulika G Varma, Andreas M. Kaiser et al. The American Society of Colon and Rectal Surgeons Clinical Practice Guideline for the Treatment of Fecal Incontinence. *Dis Colon Rectum.* – 2005. – 58. – P.623-636.
- 8) Шельгин Ю.А. и др. Клинические рекомендации по диагностике и лечению пациентов недостаточности анального сфинктера, М. –2013-21с.
- 9) Wexner SD, Jorge JM,. Etiology and management of fecal incontinence // *Dis Colon Rectum.* – 1993 – 36. – С. 77-97.
- 10) Sansoni J, Hawthorne G, Fleming G, Marosszeky N. The revised faecal incontinence scale: a clinical validation of a new, short measure for assessment and outcomes evaluation. *Dis Colon Rectum.* – 2013. – 56. – P.652-659
- 11) Vaizey C.J., Carapeti E., Cahill J.A. et al. Prospective comparison of faecal incontinence gradingsystems. – 1999. – Vol.44 .- P.77 – 80.
- 12) Vaizey C.J., Kamm M.A., Bartram C.I. Primary degeneration of the internal anal sphincter as a cause of passive faecal incontinence // *Lancet.* – 1997. –Vol .34. – P.612 - 615.
- 13) Воробьев Г.И. Основы колопроктологии. М.: Медицинское информационные агентство, 2006. – 430 с
- 14) Кайзер Андреас М. Колоректальная хирургия. М.: Издательство БИНОМ, 2011. –737с.
- 15) Corman M.L. Colon and Rectal Surgery. Philadelphia: Lippincott,1984. –P.129-134.

- 16) Dobben A.C. Terra M.P. Deutekom M., Bossuyt P. M.Felt-Bersma R.J.Stoker J. Diagnostic work –up for faecal incontinence in daily clinical practice in the Netherlands Neth.J.Med. – 2005. – № 63. (7) – P.265-269.
- 17) Soffer EE, Hull T. Faecal incontinence: a practical approach to evaluation and treatment. Am J Gastroenterol. – 2000. – 95. – P. 1873-1880.
- 18) Parks A.G. Anorectal incontinence // Proc.R. Soc. Med. – 1975. –№ 68. –P.683-687.
- 19) Машков А.Е. и др. Сфинктерная недостаточность у детей с аноректальной патологией.: Пособие для врачей. М.; 2015. – 32с.
- 20) Satish S.C. Rao Diagnosis and Management of fecal Incontinence. Practice Guidelines. American Journal of Gastroenterology.-2004.-P.1585-1603.
- 21) Дульцев Ю.В., Саламаков К.Н. Анальное недержание. М.: Медицинское информационное агентство – 2006. – 430с.
- 22) Wald A. Colonic and anorectal motility testing in clinical practice. Am J Gastroenterol. –1994 – 89. – P.2109-2115
- 23) Rao SSC, Patel RS. How useful are manometric tests of anorectal function in the management of defecation disorders. Am. J Gastroenterol. – 1997. – 92. – P.469-475.
- 24) Rao SSC Fecal incontinence. Clinical Perspectives in Gastroenterology. –1999. – 2(5). – P.277-288.
- 25) Bliss D. Z., Jung H.J., Savik K., et al. Supplementation with dietary fiber improves fecal incontinence // Nurs Res. –2001. –№50. – P. 20-213.
- 26) Rosier PF, Szabo L, Capewell A. et al. Executive summary: The International Consultation on Incontinence 2008-Committee on: “Dynamic testing”; for urinary or fecal incontinence. Part 2: Urodynamic testing in male patients with symptoms of urinary incontinence, in patients with relevant neurological abnormalities, and in children and in frail elderly with symptoms of urinary incontinence // Neurourol Urodyn. – 2010. – 29. – 146-152.
- 27) Cheepman A.E., Brazzelli M., Norton C., Glazener C.M., Drug treatment for faecal incontinence in adults // Cochrane Database Syst. Rev. 2003.URL: <http://www.uptodate.com/contents/fecal-incontinence-in-adults/abstrac/56>
- 28) King J.C., Currie D.M., Wright E. Bowel training in spina bifida: importance of education ,patient compliance, age and reflexes // Arch.Phys. Med. Rehabil. – 1994. – №75. – P. 243-247.
- 29) Kirk P.M., King R.B., Temple R., Bourjaily J., Thomas P. Long-Tern follow-up of bowel management after spinal cord injure // SCI Nurs. – №14. – P. 56-53.
- 30) Wong W.D., Congliosi S.M., Spencer M.P., et al. The safety and efficacy of the artificial bowel sphincter for fecal incontinence: results from a multicenter cohort study // Dis. Colon Rectum. – 2002. – №45. – P. 1139-1153.
- 31) Palmer K.R., Corbett C.L., Holdsworth C.D. Double-blind cross-over study comparing loperamide, codeine and diphenoxylate in the treatment of chronic diarrhea// Gasroenterology. –1980. – №79. – P.1272-1275.
- 32) Sun W., Donnelly TC. Effects of loperamide oxide on gastrointestinal transit time and anorectal function in patients with chronic diarrhea and faecal incontinence // Scand J Gastroenterol . – 1997. – 32. – P.34-38.
- 33) Herbst F., Kamm M.A. Nicholls RJ. Effects of loperamide on ileoanal pouch function. Br J Surg. – 1998. – 85. – P.1428-1432.

- 34) Dobben A.C., Terra M.P., Deutekom M., Bossuyt P.M., Stoker J. Limited predictive value of diagnostic tests for outcomes following pelvic floor physiotherapy in patients with faecal incontinence // *Ned Tijdschr Geneesk.* – 2008. – Vol. 152(22). – P. 1277 - 1282.
- 35) Norton C., Chelvanayagam S., Wilson-Barnett J. et al. Randomized controlled trial of biofeedback for fecal incontinence. *Gastroenterology.* – 2003. – 125. – P.1320-1329.
- 36) Sun D., Zhao P., Jia H., Wang D., Zhang W. Results of biofeedback therapy together with electrical stimulation in faecal incontinence with myogenic lesions // *Acta. Chir. Belg.* - 2008 May-Jun. – Vol. 108(3). – P. 313 - 317.
- 37) Yong –Hee Hwang, Rae-Na Hur, Yeang Kyu Kim. Follow up Results of Success of Biofeedback for Descending Perineum Syndrome // 11th Congress of Asian Federation of Colonoproctology. – P. 27 – Vol. 4. – P. 177.
- 38) Safioleas M., Andromanakos N., Lygidakis N. Anorectal incontinence: therapeutic strategy of a complex surgical problem // *Hepatogastroenterology.* - 2008 Jul-Aug. – Vol. 55(85). – P.1320 – 1326.
- 39) Galandiuk S., Roth L.A., Greene Q.J. Anal incontinence-sphincter ani repair: indications, techniques, outcome // *Langenbecks Arch. Surg.* - 2009. – Vol. 394(3). – P.425 - 433.
- 40) Zhao P., Jia H. Electrical stimulation and biofeedback exercise of pelvic floor muscle for children with faecal incontinence after surgery for anorectal malformation // *Pediatr. Surg. Int.* – 2006 Dec. – Vol. 22(12). – P.975 - 978.
- 41) Heymen S., Jones K.R., Ringel Y., Scarlett Y., Whitehead W.E. Biofeedback treatment of fecal incontinence: a critical review//*Dis. Colon Rectum.* – 2001. – № 44. – P.728-736.
- 42) Jarno Melenhorst, Koch S.M., Wim G., Van Gemert, Baeten C.G. The artificial bowel sphincter for faecal incontinence: a single centre study//*Int.J.Colorectal Dis.* – 2008. – 23(1). – P.107-111.
- 43) Musial F., Hinninghofen H., Frieling T., Enck P. Therapy of fecal incontinence in elderly patients: study of a home biofeedback training program // *Z. Gerolton. Geriart.* – 2000. – №33. – P.447-453.
- 44) Davis K.J., Kumar D., Poloniecki J. Adjuvant biofeedback following anal sphincter repair: a randomized study// *Aliment Pharmacol. Ther.* – 2004. – №20. – P539-549.
- 45) Jensen L., Lowry A. Biofeedback improves functional outcome after sphincteroplasty // *Dis. Colon Rectum.* – 1997. – №40. – P197-200.
- 46) Barlett L.M., Hoots K., Nowak M., Ho Y.H. Biofeedback therapy for faecal incontinence: a rural and regional perspective // *Rural remote Health.* – 2011. – №11 (2). – P. 1630.
- 47) Boselli A.S., Pinni F., Cecchini S. et al. Biofeedback Therapy Plus Anal electrostimulation for fecal incontinence: Prognostic factors and Effects on anorectal physiology // *World J Surg.* – 2010. – № 34. –P. 815-821.
- 48) Peticca L., Pietroletti R., Ayabaca S.M., Pescatori M. Combined biofeedback, physiotherapy and electrostimulation for fecal incontinence // *Tech. Coloproctol.* – 2000. – № 4. – P. 157-161.
- 49) Федоров В.Д., Дульцев Ю.В. Проктология. М.; 1984. –384с.

- 50) Deutekom M., Dobben. Plugs for containing faecal incontinence // Cochrane Database Syst. Rev. 2012. URL: <http://www.nice.org.uk/nicemedia/pdf/CG49FullGuideline.pdf>
- 51) Staff A., Laine K. Many sphincter injuries are preventable // Tidsskr. Nor. Laegeforen. – 2012. – №132(21). – P. 2364-2365.
- 52) Аминев А.М. Руководство по колопроктологии. - Куйбышев: книжное изд-во, 1971, Т.2 – С. 31 - 78.
- 53) Bharucha A.E. Update of tests of colon and rectal structure and function. //J Clin. Gastroenterol. –2006. – 40– 96-103
- 54) Bordeianou L, Lee KY., Rockwood T. et al. Anal resting pressures at manometry correlate with the Fecal Incontinence Severity Index and with presence of sphincter defects on ultrasound. Dis Colon Rectum. – 2008. – 51. – P. 1010-1014.
- 55) Подмаренкова Л.Ф., Алиева Э.И., Полетов Н.Н., Фоменко О.Ю., Алешин Д.В. Роль функциональных методов исследование запирающего аппарата прямой кишки в выявление патогенетических механизмов анальной инконтиненции // Колопроктология. – 2006. – №2 (16). – С.24-30.
- 56) Орлова Л.П. Узи-диагностика заболеваний толстой кишки в книге «практическое руководство по УЗИ диагностике» под редакцией В.В. Митькова М.: Видар-М, 2011. – С. 331-342.
- 57) Berger N. Tjandra J.J., Solomon M. Endonal and endorectal ultrasound: applications in colorectal surgery // ANZ J Surg. – 2004– № 74. –P. 71-75.
- 58) Karoui S., Savoye –Collet C., Koning E., Leroi A.M., Denis P. Prevalence of anal sphincter defects revealed by sonography in 335 incontinent patients and 115 continent patients // AJR Am.J. Roentgenol. – 1999. – №173. – P. 389-392.
- 59) Kim. J., Shim M.C., Choi B. Y., Ahn A.H., Jang S.H., Shin H.J. Clinical application of continent anal plug in bedridden patients with intractable diarrhea // Dis. Colon Rectum. –2001. – № 44. – P. 1162-1167.
- 60) Pares D. Score in anal ultrasound findings for study of faecal incontinence: time for agreement // Colonorectal Dis. –2010. – 12. –P.605.
- 61) Wasserberg N, Mazaheri A, Petrone P, Tulchinsky H, Kaufman HS. Three-dimensional endoanal ultrasonography of external anal sphincter defects in patients with faecal incontinence: correlation with symptoms and manometry // Colorectal Dis. – 2011. –13. – P. 449-453.
- 62) Sultan A.H., Nicholls R.J., Kamm M.A., Hudson C.N., Beynon J., Bartam C.I. Anal endosonography and correlation with in vitro and vivo anatomy //Br. Surg. –1993. – № 80. – P. 508-511.
- 63) Laalim S. A., Hrorra A., Raiss M., Ibnmejdoub K., Toughai I., Ahallat M., Mazaz K. La reparation sphinctérienne directe: points techniques, indications et résultats // Pan. Afr. Med. J. – 2013. –№ 14. – P. 11.
- 64) Zorcolo L., Covotta L., Bartolo D. C. Outcome of anterior sphincter repair for obstetric injury: comparison of early and late results // Dis. Colon Rectum. –2005. –№ 48. – P. 524–531.
- 65) Elton C., Stoodley B. J. Anterior anal sphincter repair: results in a district general hospital // Ann.R. Coll. Surg. Engl. 2002. № 84. P. 321–324.

- 66) Engel A. F., Kamm M. A., Sultan A. H., Bartram C. I., Nicholls R. J. Anterior anal sphincter repair in patients with obstetric trauma // Br. J. Surg. –1994. –№ 81. – P. 1231–1234.
- 67) Fleshman J. W., Peters W. R., Shemesh E. I., Fry R. D., Kodner I. J. Anal sphincter reconstruction anterior overlapping muscle repair // Dis. Colon Rectum. – 1991. – № 34. – P. 739–743.
- 68) Giordano P., Renzi A., Efron J., et al. Previous sphincter repair does not affect the outcome of repeat repair // Dis. Colon Rectum. 2002. № 45. P. 635–640.
- 69) Jacobs P. P., Scheuer M., Kuijpers J. H., Vingerhouts M. H. Obstetric fecal incontinence. Role of pelvic floor denervation and results of delayed sphincter repair // Dis. Colon Rectum. –1990. –№ 33. – P. 494–497.
- 70) Norderval S., Oian P., Revhaug A., Vonen B. Anal incontinence after obstetric sphincter tears: outcome of anatomic primary repairs // Dis. Colon Rectum. – 2005. – № 48. – P. 1055–1061.
- 71) Osterberg A., Eeg-Olofsson E. K., Graf W. Results of surgical treatment for faecal incontinence // Br. J. Surg. –2000. –№ 87. –P. 1546–1552.
- 72) Pinta T., Kylanpaa-Back M. L., Salmi T., Jarvinen H. J., Luukkonen P. Delayed sphincter repair for obstetric ruptures: analysis of failure // Colorectal Dis. – 2003. – № 5. – P. 73–78.
- 73) Sitzler P. J., Thompson J. P. Overlap repair of damaged anal sphincter. A single surgeon's series // Dis. Colon Rectum. – 1996. – № 39. – P. 1356–1360.
- 74) Tjandra J. J., Han W. R., Goh J., Carey M., Dwyer P. Direct repair vs. overlapping sphincter repair: A randomized controlled trial // Dis. Colon Rectum. – 2003. – № 46. – P. 937–943.
- 75) Bravo Gutierrez A., Madoff R. D., Lowry A. C., Parker S. C., Buie W. D., Baxter N. N. Longterm results of anterior sphincteroplasty // Dis. Colon Rectum. –2004. – № 47. – P. 727–731.
- 76) Halverson A. L., Hull T. L. Long-term outcome of overlapping anal sphincter repair // Dis. Colon Rectum. – 2002. – № 45. – P. 345–348.
- 77) Malouf A. J., Norton C. S., Engel A. F., Nicholls R. J., Kamm M. A. Long-term results of overlapping anterior anal sphincter repair for obstetric trauma // Lancet. – 2000. –№ 355. – P. 260–265.
- 78) Glasgo S. C., Lowry. Long-term outcomes of anal sphincter repair for fecal incontinence: a systematic review // Diseases of colon and rectum. – 2012. – № 55 (4). – P. 482-490.
- 79) Саидов А.С. Выбор метода хирургической коррекции недостаточности анального сфинктера: сб. науч. работ / Проблемы проктологии .М.:2002. Вып. С. 216-219.
- 80) Pinho M., Ortiz J., Oya M., Panagamuwa B., Asperer J., Keighley M. R. Total pelvic floor repair for treatment of neuropathic faecal incontinence // Am. J. Surg. – 1992. – № 163. – P. 340–343.
- 81) Махов Н.И. Восстановление наружного жома прямой кишки и укрепление промежности лоскутами большой ягодичной мышцы // Хирургия. –1976. – №7. – С.107-116.

- 82) Christiansen J., Hansen C.R., Rasmussen O.O. Bilateral gluteus maximus transposition for anal incontinence // *British Journal of Surgery*. – 1995. – № 82(7). – P. 903-905.
- 83) Fleshner P.R., Roberts P.L. Encirclement procedures for fecal incjntinence // *Perspect. Colon Rectal Surg.* – 1991. – № 4. – P. 280-297.
- 84) Kong F., Li F., Liu J., Chen Y., Wu Y., Yang X. Gluteus maximus transplantation for fecal incontinence after surgery of high anal atresia // *Zhorgguo Xiu Fu Chong Jian Nai Ke Za Zhi*. – 2012. – № 26 (5). – P. 571-575.
- 85) Madoff R. D., Rosen H. R., Baeten C. G., La Fontaine L. J., Cavina E., Devesa M., Rouanet P., Christiansen J., Fauchtron J-L., Isbister W., Kohler L., Guelinckx P.J., Pflman L. Safety and efficacy of dynamic muscle plasty for anal incontinence: lessons from a prospective, multicentertrial // *Gastroenterology*. 1999. – № 116 (3). – P. 549-556.
- 86) Татьяначенко В.К., Шурыгин К.В., Гаербекоев А.Ш. Принципы построения программы послеоперационной реабилитации больных с замыкательном аппаратом кишки, созданными из тонкой мышцы бедра/Актуальные вопросы колопроктологии. Съезд колопроктологов России. Самара: 2003. – С. 370-371.
- 87) Темелков Т.Д. Пластические и реконструктивные операции на анальном сфинктерном аппарате // *Хирургия*. –1990. – №3. – С.73-75.
- 88) Chapman A. E., Geerdes B., Hewett P., et al. Dynamic graciloplasty in the treatment of faecal incontinence // *Br. J. Surg.* – 2002. – № 89. – P. 138–153.
- 89) Koch S. M., Uludag O., Rongen M., Baeten C. G., Van Gemert W. Dynamic graciloplasty in patients born with an anorectal malformation // *Dis. Colon Rectum*. – 2004. – № 47. – P. 1711–1719.
- 90) Ruthmann O, Fischer A, Hopt UT, Schrag HJ. Dynamic graciloplasty vs artificial bowel sphincter in the management of severe fecal incontinence [in German]. // *Chirurg*. – 2006 – 77 – P. 926–938..
- 91) Sielezneff F., Bauer S., Bulgare J. C., Sarles J. C. Gracilis Muscle Transposition in the treatment of fecal incjntinence // *Int. J. Colorectal Dis*. – 1996. – № 11. – P. 15-18.
- 92) Baumgartner U. The artificial sphincter: therapy for faecal incontinence // *Zentralblatt fur Chirurgie*. –2012. –№ 137 (4). – P. 340-344
- 93) Casal E., San Ildefonso A., Carracedo R., Facal C., Sanchez J. A. Artificial bowel sphincter in severe anal incontinence // *Colorectal Dis*. – 2004. – № 6. – P. 180-184.
- 94) Michot F., Costaglioli B., Leroi A. M., Denis P. Artificial anal sphincter in severe fecal incontinence: outcome of prospective experience with 37 patients in one institution // *Ann. Surg.* – 2003. – № 237(1). – P. 52-56.
- 95) Wong W. D., Congliosi S. M., Spencer M. P., et al. The safety and efficacy of the artificial bowel sphincter for fecal incontinence: results from a multicenter cohort study // *Dis. Colon Rectum*. – 2002. – № 45. – P. 1139–1153.
- 96) Wong W. D., Congliosi S. M., Spencer M. P., et al. The safety and efficacy of the artificial bowel sphincter for fecal incontinence: results from a multicenter cohort study // *Dis. Colon Rectum*. – 2002. – № 45– P. 1139–1153.
- 97) Darnis B., Faucheron J. L., Damon H., Barth H. Technical and functional results of the artificial bowel sphincter for treatment of severe fecal incontinence: is there any

benefit for the patient? // Diseases of colon and rectum. – 2013. –№ 56(4). – P. 505-510.

98) Tan E.K., Vaizey C., Cornish J., Darzi A., Tekkis PP. Surgical strategies for faecal incontinence – a decision analysis between dynamic graciloplasty, artificial bowel sphincter and stoma. // Colorectal Dis. – 2008. 10– P. 577-586.

99) Colquhoun P., Kaiser R., Weiss E.G., et al. Correlating the Fecal Incontinence Quality-of –Life Score and the SF-36 to a proposed Ostomy Function Index in patients with a stoma. Ostomy Wound Manage. –2006. – 52. –P.68-74.

100) Norton C., Burch J., Kamm M.A. Patients views of a colostomy for fecal incontinence // Dis Colon Rectum. –2005. – 48. –P.1062-1069.

101) Enck P., Daublin G., Heinrich J., Lubke H. J., Strohmeyer G. Long-term efficacy of biofeedback training for fecal incontinence // Dis. Colon Rectum. 1994. – № 37. – P. 997–1001.

102) Guillemot F., Bouche B., Gower-Rousseau C., et al. Biofeedback for the treatment of fecal incontinence. Long-term clinical results // Dis. Colon Rectum. 1995. – № 38. – P. 393–397.

103) Pager C. K., Solomon M. J., Rex J., Roberts R. A. Long-term outcomes of pelvic floor exercise and biofeedback treatment for patients with fecal incontinence // Dis. Colon Rectum. – 2002. – № 45. – P. 997–1003.

104) Ryn A. K., Morren G. L., Hallbook O., Sjudahl R. Long-term results of electromyographic biofeedback training for fecal incontinence // Dis. Colon Rectum. – 2000. – № 43. –P. 1262–1266.

105) Учебник для ВМУЗ III-IV. Под ред. Захараш М.П., Кучер Н.Д. Пойда А.И. и др. Винница 2014.-688с

Приложение 1

Метод диагностическое вмешательство

1. Перечень основных и дополнительных диагностических мероприятий:

Основные обследования: Физикальное исследование. Осмотр проводят на гинекологическом кресле в положении как для литотомии. При этом оценивают расположение и сомкнутость заднепроходного отверстия, наличие рубцовой деформации промежности и заднего прохода, состояние кожных покровов перианальной области. При пальпации определяют наличие рубцового и воспалительного процесса области промежности, состояние подкожной порции наружного сфинктера.

Оценка анального рефлекса: используется для изучения сократительной способности мышц сфинктера. Нормальный рефлекс - при штриховом раздражении перианальной кожи происходит полноценное сокращение наружного

сфинктера; повышенный - когда одновременно со сфинктером происходит сокращение мышц промежности; ослабленный - реакция наружного сфинктера малозаметна.

Пальцевое исследование прямой кишки: Оценивается состояние анального сфинктера, сохранность и состояние мышц тазового дна. Определяются анатомические соотношения мышечных и костных структур тазового кольца. Во время исследования оцениваются тонус и волевые усилия сфинктера заднего прохода, характер его сокращений, наличие зияния заднего прохода после извлечения пальца.

Инструментальные исследования:

Основные обследования:

- аноскопия, осматривают зону аноректальной линии, нижеампулярный отдел прямой кишки, оценивают состояние стенок анального канала;
- при ректороманоскопии осматривают слизистую оболочку прямой и дистального отдела сигмовидной кишки. Оценивают характер сосудистого рисунка, наличие воспалительных изменений в дистальном отделе толстой кишки;
- при колоноскопии оценивается состояние слизистой толстой кишки, новообразований и т.п.;
- при проктографии, ирригоскопии определяется рельеф слизистой оболочки прямой кишки, величина ректоанального угла, состояние тазового дна, наличие суженных и расширенных участков, каловых камней, аномальное расположение отделов толстой кишки и т.д.

Дополнительные обследования:

- при аноректальной профилометрии регистрируют давление в разных плоскостях по всей длине анального канала. С помощью компьютерной программы строится график распределения величин давления и проводится подсчет максимальных, средних величин давления, а также коэффициента асимметрии. Программа обработки предусматривает анализ данных давления на любом уровне поперечного сечения анального канала;
- при аноректальной манометрии производится неинвазивным способом измерение тонуса внутреннего и наружного анального сфинктера и длины зоны высокого давления в анальном канале;
- при электромиографии наружного сфинктера и мышц тазового дна (ЭМГ) – оценивается жизнеспособность и функциональная активность мышечных волокон и определяется состояние периферических нервных путей иннервирующих мышцы ЗАПК. Результат исследования играет важную роль в прогнозировании эффекта от пластических операций;
- при эндоректальном ультразвуковом исследовании выявляются локальные изменения в мышечных структурах ЗАПК, наличие и протяженность его дефектов, состояние мышц тазового дна. Доказана эффективность трансанального ультразвукового исследования в определении дефектов внутреннего и наружного сфинктера.

1) Биологическая обратная связь (силовой метод)

Наиболее перспективным направлением при лечении НАС в настоящее время

является применение методик с БОС, созданных на базе компьютерных систем [8,34,35,36,37,38,39,40].

БОС-терапия рекомендуется на начальном этапе лечения пациентов с нарушением произвольного сокращения анального сфинктера, у которых не удалось добиться положительного эффекта с помощью диеты и медикаментозной терапии (УД 1b, СР В) [41,42,43,35].

Так же терапия по принципу БОС может применяться при хирургическом лечении недостаточности анального сфинктера и в комплексе процедур послеоперационной реабилитации больных (УД 1 b, СР В) [44,45].

При лечении недостаточности анального сфинктера БОС-терапия направлена на развитие саморегуляции функциональной деятельности мышечных структур промежности, развитие правильного восприятия ощущений, способных улучшить контроль за функцией держания кишечного содержимого (УД 2 b, СР В) [46]. Метод подразделяется на силовой и координационный.

Силовой метод БОС направлен на повышение сократительной способности мышц сфинктера.

1. Цель проведения процедуры: развитие саморегуляции функциональной деятельности мышечных структур промежности, развитие правильного восприятия ощущений, способных улучшить контроль за функцией держания кишечного содержимого

2. Показания и противопоказания для проведения процедуры/вмешательства:

Показания для проведения процедуры: начальный этап лечения пациентов с нарушением произвольного сокращения анального сфинктера, у которых не удалось добиться положительного эффекта с помощью диеты и медикаментозной терапии

Противопоказания к процедуре: поздние стадии НАС.

2. Методика проведения процедуры: Больному, лежащему на боку перед экраном монитора, в задний проход вводят электромиографический датчик. Под контролем врача-методиста пациент выполняет волевые сокращения сфинктера, наблюдая на экране за эффективностью своих упражнений. Упражнения повторяются 15-30 раз. Курс 10-15 сеансов.

3. Индикаторы эффективности: выработка условного ректо-анального рефлекса.

2) Биологическая обратная связь (Координационный метод)

Координационный метод БОС - направлен на выработку условного ректо-анального рефлекса.

БОС-терапия дает возможность пациентам учиться самостоятельно, осознанно управлять мышцами заднего прохода, ориентируясь на ощущения, получаемые вследствие проводимого курса лечения. По данным различных авторов, эффективность БОС-терапии составляет 50-89%.

1. Цель проведения процедуры: развитие саморегуляции функциональной деятельности мышечных структур промежности, развитие правильного восприятия ощущений, способных улучшить контроль за функцией держания кишечного содержимого

2. Показания и противопоказания для проведения процедуры/вмешательства:

Показания для проведения процедуры: начальный этап лечения пациентов с нарушением произвольного сокращения анального сфинктера, у которых не удалось добиться положительного эффекта с помощью диеты и медикаментозной терапии

Противопоказания к процедуре: поздние стадии НАС.

I. Методика проведения процедуры

Больному, лежащему на боку перед экраном монитора, в задний проход в ампулу прямой кишки вводится латексный баллончик, который заполняется воздухом объемом 20-50 мл. Со сфинктера снимаются биопотенциалы с помощью электромиографического датчика. При наполнении баллона больной производит сокращения сфинктера и по экрану контролирует правильность выполнения упражнений. Упражнения повторяются 10-15 раз. Курс 10-15 сеансов.

Информация о функциональной активности мышечных структур промежности, силе мышечных сокращений предоставляется пациенту в виде доступной, наглядной формы электромиограммы в виде столбиков, графиков на дисплее или в виде мультимедийного варианта.

1. Индикаторы эффективности: выработка условного ректо-анального рефлекса

3) Электростимуляция анального сфинктера и мышц промежности

Электростимуляцию анального сфинктера применяют как самостоятельный вид лечения для больных с неорганической формой недержания 1-й степени, при линейных дефектах жома, не превышающих 1/4 окружности, при отсутствии деформации заднего прохода, а также в предоперационном периоде (УД 3в, СР С) [8,13,21].

1. Цель проведения процедуры: улучшает тонус, сократительную способность и нервно-рефлекторную деятельность мышц запирающего аппарата прямой кишки.

2. Показания и противопоказания для проведения процедуры/вмешательства:

Показания для проведения процедуры: для больных с неорганической формой недержания 1-й степени, при линейных дефектах жома, не превышающих 1/4 окружности, при отсутствии деформации заднего прохода, а также в предоперационном периоде

Противопоказания к процедуре: острый парапроктит, сфинктерит

1. Методика проведения процедуры:

Электростимуляцию мышц анального сфинктера и промежности выполняют на различных аппаратах (стационарных и портативных) специальными внутрианальными электродами с частотой импульсов от 10 до 100 Гц в прерывистом и непрерывном режиме. Курс внутрианальной электростимуляции составляет 14 дней. Длительность сеанса 10-20 мин (непрерывный режим - частота пачек импульсов 100 Гц, длительность сеанса 10 мин; прерывистый режим - частота пачек импульсов 10-100 Гц, длительность сеанса 20 мин). При

необходимости проведения повторного курса стимуляции интервал между курсами составляет 3 мес.

5. Индикаторы эффективности: улучшение тонуса, сократительной способности и нервно-рефлекторной деятельности мышц запирающего аппарата прямой кишки.

Приложение 2

Диагностическое вмешательство проводимое с целью диагностики анальной инконтиненции

I. МЕТОДЫ, ПОДХОДЫ И ПРОЦЕДУРЫ ДИАГНОСТИКИ И ЛЕЧЕНИЯ

1. Перечень основных и дополнительных диагностических мероприятий:

Основные обследования: Физикальное исследование. Осмотр проводят на гинекологическом кресле в положении как для литотомии. При этом оценивают расположение и сомкнутость заднепроходного отверстия, наличие рубцовой деформации промежности и заднего прохода, состояние кожных покровов перианальной. При пальпации определяют наличие рубцового и воспалительного процесса области промежности, состояние подкожной порции наружного сфинктера.

Оценка анального рефлекса:

Используется для изучения сократительной способности мышц сфинктера. Нормальный рефлекс - при штриховом раздражении перианальной кожи происходит полноценное сокращение наружного сфинктера; повышенный - когда одновременно со сфинктером происходит сокращение мышц промежности; ослабленный - реакция наружного сфинктера малозаметна.

Пальцевое исследование прямой кишки:

Оценивается состояние анального сфинктера, сохранность и состояние мышц тазового дна. Определяются анатомические соотношения мышечных и костных структур тазового кольца. Во время исследования оцениваются тонус и волевые усилия сфинктера заднего прохода, характер его сокращений, наличие зияния заднего прохода после извлечения пальца.

Инструментальные исследования:

Основные обследования:

- аноскопия, осматривают зону аноректальной линии, нижеампулярный отдел прямой кишки, оценивают состояние стенок анального канала;
- при ректороманоскопии осматривают слизистую оболочку прямой и дистального отдела сигмовидной кишки. Оценивают характер сосудистого рисунка, наличие воспалительных изменений в дистальном отделе толстой кишки;
- при колоноскопии оценивается состояние слизистой толстой кишки, новообразований и т.п.

1) СФИНКТЕРОТОНОМЕТРИЯ

Цель проведения процедуры: оценить степени недостаточности анального сфинктера

Показания и противопоказания для проведения процедуры:

Показания для проведения процедуры: анальная инконтиненция

Противопоказания к процедуре: анальная трещина, острый парапроктит, сфинктерит.

2. Методика проведения процедуры:

Больного укладывают на спину. В задний проход вводят свободный конец оливы сфинктеротонометра, смазанный вазелином. Затем за крючок стержня оливы привязывают нить, на конец которой подвешивают грузики (через ролик, укрепленный на площадке).

При I степени НАС больной в ампуле прямой кишки удерживал - 260 - 360 граммов, при II степени - 130 - 300 граммов, при III степени - 0-180 граммов.

3. Индикаторы эффективности:

При I степени НАС больной в ампуле прямой кишки удерживал - 260 - 360 граммов, при II степени - 130 - 300 граммов, при III степени - 0-180 граммов.

2) ЭЛЕКТРОМИОГРАФИЯ НАРУЖНОГО СФИНКТЕРА и МЫШЦ ТАЗОВОГО ДНА

1. Цель проведения процедуры: оценить жизнеспособность и функциональную активность мышечных волокон и определить состояние периферических нервных путей иннервирующих мышцы запирающего аппарата прямой кишки

2. Показания и противопоказания для проведения процедуры:

Показания для проведения процедуры: прогнозирование эффекта от пластических операций

Противопоказания к процедуре: анальная трещина, острый парапроктит, сфинктерит.

3. Перечень основных и дополнительных диагностических мероприятий:

4. Методика проведения процедуры:

Запись ЭМГ осуществляют в положении больного «на боку». В прямую кишку вводится катетер с баллончиком на глубину 6-8 см. в анальный канал в проекции наружного сфинктера устанавливается электрод на глубину 1,0см. в течение 2-3 сек регистрируется суммарная электрическая активность наружного сфинктера, затем осуществляется запись волевого сокращения сфинктера, и проводятся пробы с изменением внутрибрюшного давления (покашливание, напряжение брюшной стенки и натуживание) УД 5, СР D) [13,55,3,8].

5. Индикаторы эффективности: оценка общей биоэлектрической активности сфинктера и мышц тазового дна

3) ЭНДОРЕКТАЛЬНОЕ УЛЬТРАЗВУКОВОЕ ИССЛЕДОВАНИЕ

1. Цель проведения процедуры: выявить локальные структурные изменения в мышечных структурах ЗАПК, наличие и протяженность его дефектов, состояние мышц тазового дна

2. Показания и противопоказания для проведения процедуры:

Показания для проведения процедуры: диагностика НАС

Противопоказания к процедуре: отказ пациента, анальные трещины, сфинктерит.

4.Методика проведения процедуры:

Исследование выполняется на ультразвуковых диагностических приборах с использованием радиального и линейного ректальных датчиков частотой 10МГц. Больному, находящемуся в коленно-локтевом положении или на боку, в анальный канал вводят ректальный датчик на расстояние 8 см с предварительно надетым на него резиновым баллончиком и откачаны из него воздухом. Через переходник баллончик заполняют дистиллированной водой 30-50 мл, что обеспечивает хорошую проводимость УЗ-луча. Датчиком проводят вращательные движения по часовой стрелке и проводят линейное УЗ-сканирование путем проведения продольных сечений анального канала, вращая датчик (УД 4, СР С) [3,8,56].

5. Индикаторы эффективности: выявление степени дефекта по окружности анального сфинктера.

Приложение 3

Методы оперативного лечения при анальной инконтиненции

I. МЕТОДЫ, ПОДХОДЫ И ПРОЦЕДУРЫ ДИАГНОСТИКИ И ЛЕЧЕНИЯ

1. Перечень основных и дополнительных диагностических мероприятий:

Основные обследования: Физикальное исследование. Осмотр проводят на гинекологическом кресле в положении как для литотомии. При этом оценивают расположение и сомкнутость заднепроходного отверстия, наличие рубцовой деформации промежности и заднего прохода, состояние кожных покровов перианальной области. Оценивается состояние наружных женских половых органов. При пальпации определяют наличие рубцового и воспалительного процесса области промежности, состояние подкожной порции наружного сфинктера.

Оценка анального рефлекса:

Используется для изучения сократительной способности мышц сфинктера. Нормальный рефлекс - при штриховом раздражении перианальной кожи происходит полноценное сокращение наружного сфинктера; повышенный - когда одновременно со сфинктером происходит сокращение мышц промежности; ослабленный - реакция наружного сфинктера малозаметна.

Пальцевое исследование прямой кишки:

Оценивается состояние анального сфинктера, сохранность и состояние мышц тазового дна. Определяются анатомические соотношения мышечных и костных структур тазового кольца. Во время исследования оцениваются тонус и волевые усилия сфинктера заднего прохода, характер его сокращений, наличие зияния заднего прохода после извлечения пальца.

Инструментальные исследования:

Основные обследования: смотрите пункт 12, подпункт 1.

1) СФИНКТЕРОПЛАСТИКА

1. Цель проведения вмешательства: невозможность радикального излечения пациентов с недостаточностью анального сфинктера консервативными методами, недостаточность анального сфинктера 2-й и 3-й степени, с дефектом сфинктера размером 1/4 окружности и более, при наличии рубцовой деформации стенок анального канала, нарушении анатомических взаимоотношений мышц запирающего аппарата

2. Показания и противопоказания для проведения вмешательства:

Показания для проведения вмешательства: Выполняется пациентам с локальными дефектами наружного сфинктера размером до 1/4 окружности (УД 3а, СР В)

Противопоказания к вмешательству: поражение отделов центральной и периферической нервной системы, участвующих в иннервации органов малого таза и мышечных структур промежности

2. Методика проведения вмешательства:

Из рубцовой ткани выделяются концы сфинктера и без натяжения ушиваются конец в конец. Хорошие результаты лечения возможны только при адекватной мобилизации обоих концов сфинктера (УД 2а, СР А).

5. Индикаторы эффективности: перевод анальной инконтиненции из одной степени в другую: третью во вторую, со второй в первую. Улучшение качества жизни пациента.

2) СФИНКТЕРОЛЕВАТОРОПЛАСТИКА

1. Цель проведения вмешательства: невозможность радикального излечения пациентов с недостаточностью анального сфинктера консервативными методами, недостаточность анального сфинктера 2-й и 3-й степени, с дефектом сфинктера размером 1/4 окружности и более, при наличии рубцовой деформации стенок анального канала, нарушении анатомических взаимоотношений мышц запирающего аппарата

2. Показания и противопоказания для проведения вмешательства:

Показания для проведения вмешательства: Производится при величине дефекта сфинктера от 1/4 до 1/2 окружности с локализацией по передней или задней полуокружности сфинктера (УД 2а, СР В).

Противопоказания к вмешательству: величина дефекта сфинктера по окружности более 1/2, нейрогенный генез НАС.

Основные обследования: дополнительно исследование:

Пальцевое исследование прямой кишки:

Определяется наличие и протяженность рубцового процесса в области свищевого отверстия и в ректовагинальной перегородке. Оценивается состояние анального сфинктера, сохранность и состояние мышц тазового дна. Определяются анатомические соотношения мышечных и костных структур тазового кольца. Во время исследования оцениваются тонус и волевые усилия сфинктера заднего прохода, характер его сокращений, наличие зияния заднего прохода после извлечения пальца.

Инструментальные исследования: смотрите пункт 12, подпункт 1.

4. Методика проведения вмешательства: При расположении дефекта по передней окружности иссекают рубцовые ткани, выделяют концы сфинктера и передние порции леваторов, которые сшивают, с ушиванием раны в продольном направлении. При расположении дефекта по задней полуокружности также производится сшивание концов сфинктера и леваторов. Рана ушивается в продольном направлении. Важной задачей при задней сфинктеролеваторопластике является уменьшение аноректального угла (УД 2а, СР В).

5. Индикаторы эффективности: перевод анальной инконтиненции из одной степени в другую: третью во вторую, со второй в первую. Улучшение качества жизни пациента.

3) СФИНКТЕРОГЛЮТЕОПЛАСТИКА

1. Цель проведения вмешательства: замещение дефекта коротким лоскутом большой ягодичной мышцы

2. Показания и противопоказания для проведения вмешательства:

Показания для проведения вмешательства: Сфинктероглютеопластика производится при величине дефекта сфинктера 1/2 окружности с локализацией его по боковым полуокружностям (УД 3 б, СР С)

Противопоказания к вмешательству: нейрогенный генез НАС, атрофические, рубцовые изменения ягодичных мышц

Инструментальные исследования: смотрите пункт 12, подпункт 1.

3. Методика проведения вмешательства:

Производят мобилизацию концов сфинктера из рубцовой ткани. Из ягодичной мышцы выкраивают мышечный лоскут длиной 7-8 см. Свободную и проксимальную часть выделенного мышечного лоскута подшивают к мобилизованным краям анального сфинктера (УД 3б, СР С).

5. Индикаторы эффективности: перевод анальной инконтиненции из одной степени в другую: третью во вторую, со второй в первую, улучшение качества жизни пациента

4) ГЛЮТЕОПЛАСТИКА

1. Цель проведения вмешательства: формирование сфинктера заднего прохода длинными лоскутами большой ягодичной мышцы.

2. Показания и противопоказания для проведения процедуры/ вмешательства:

Показания для проведения вмешательства: Глютеопластика выполняется при дефекте более 1/2 окружности сфинктера при тяжелых травматических повреждениях и врожденных аномалиях развития запирающего аппарата прямой кишки в один или несколько этапов (УД 3б, СР С).

Противопоказания к вмешательству: нейрогенный генез НАС, атрофические, рубцовые изменения ягодичных мышц

Инструментальные исследования: смотрите пункт 12, подпункт 1.

3. Методика проведения вмешательства

Производится выделение длинных мышечных лоскутов вдоль хода мышечных волокон из средней и нижней трети большой ягодичной мышцы. Обязательно сохранение сосудисто-нервного пучка. Концы мышечных лоскутов

проводятся вокруг прямой кишки через подкожный тоннель, фиксируются к лонным костям либо сшиваются между собой (УД 3б, СР С).

5. Индикаторы эффективности: перевод анальной инконтиненции из одной степени в другую: третью во вторую, со второй в первую, улучшение качества жизни пациента

5) ГРАЦИЛОПЛАСТИКА

1. Цель проведения вмешательства: формирование сфинктера заднего прохода длинными лоскутами большой ягодичной мышцы

2. Показания и противопоказания для проведения вмешательства:

Показания для проведения вмешательства: Грацилопластика производится при обширных дефектах сфинктера более 1/2 окружности, при тяжелых травматических повреждениях и врожденных аномалиях развития запирающего аппарата прямой кишки (УД 3а, СР В).

Противопоказания к процедуре/вмешательству: нейрогенный генез НАС, атрофические, рубцовые изменения ягодичных мышц

3. Перечень основных и дополнительных диагностических мероприятий:

Инструментальные исследования: смотрите пункт 12, подпункт 1.

4. Методика проведения вмешательства. Нежную мышцу мобилизуют от проксимальной трети бедра до ее сухожильного конца, отсекают от над мышечка большеберцовой кости. Обязательно сохранение сосудисто-нервного пучка. Мышцу поворачивают на 180° и проводят через подкожный тоннель вокруг заднего прохода, создавая вокруг него мышечное кольцо. Сухожильный конец нежной мышцы фиксируется к бугру седалищной кости (УД 3а, СР В).

5. Индикаторы эффективности: перевод анальной инконтиненции из одной степени в другую: третью во вторую, со второй в первую, улучшение качества жизни пациента

6) ИСКУССТВЕННЫЙ СФИНКТЕР

1. Цель проведения вмешательства: хирургическая коррекция недостаточности анального сфинктера у больных с рефрактерной инконтиненции при неэффективности пластики сфинктера другими методами.

2. Показания и противопоказания для проведения вмешательства:

Показания для проведения вмешательства: проводится у больных с рефрактерной инконтиненции при неэффективности пластики сфинктера другими методами (УД 3б, СР В).

Противопоказания к вмешательству: Абсолютными противопоказаниями для этой процедуры являются наличие гнойных очагов в промежности, болезнь Крона, радиационный проктит, выраженная рубцовая деформация промежности.

Инструментальные исследования: смотрите пункт 12, подпункт 1.

• **4. Методика проведения вмешательства**

Искусственный сфинктер представляет собой циркулярную емкость, сделанную из силикона, которая увеличивается в объеме за счет заполнения жидким гелем. Через отдельные разрезы имплантат устанавливается вокруг дистального отдела прямой кишки, отдельно в мягкие ткани имплантируется баллончик с гелем, который с помощью помпы перекачивается между искусственным сфинктером и баллончиком (УД 3а, СР В) [3,14,92,93,94,95,96].

5. Индикаторы эффективности: пациент может произвольно опорожнять кишечник и задерживать дефекацию. Перевод анальной инконтиненции из одной степени в другую: третью во вторую, со второй в первую, улучшение качества жизни пациента

7) ИНЪЕКЦИОННЫЙ МЕТОД

1. Цель проведения вмешательства: лечение недержания, связанного с недостаточностью наружного или внутреннего сфинктеров.

2. Показания и противопоказания для проведения процедуры/ вмешательства:

Показания для проведения вмешательства: для лечения недержания, связанного с недостаточностью наружного или внутреннего сфинктеров.

Противопоказания к вмешательству:

3. Перечень основных и дополнительных диагностических мероприятий:

Основные обследования:

Инструментальные исследования: смотрите пункт 12, подпункт 1.

4. Методика проведения вмешательства: Инъекция проводится силиконовыми биоматериалами, которые вводятся в проекции дефектов сфинктера или вокруг них в интерсфинктерное пространство либо в подслизистый слой нижнего ампулярного отдела прямой кишки. При функциональной недостаточности инъекции выполняются в 3-4 точки с целью циркулярной эластичной герметизации заднего прохода. Точность введения достигается с помощью ультразвукового контроля. Гель, расположенный в тканях дистального отдела прямой кишки, способствует увеличению внутри анального давления в покое. Эффект терапии обеспечивается за счет улучшения функции «пассивного» держания. Инъекционная терапия позволяет улучшить функцию держания в течение 12-24 месяцев после процедуры.

5. Индикаторы эффективности: улучшение функции держания внутреннего и наружного сфинктеров.